1898

Lane Medical Library

Zur Casuistik der Embolia arteriae centralis retinae.

Inaugural - Dissertation

zur

Erlangung der Doctorwürde

in der

Medicin, Chirurgie und Geburtshilfe,

welche

nebst beigefügten Thesen

mit Zustimmung der Hohen Medicinischen Fakultät

der Königl. Universität zu Greifswald

am

Freitag, den 30. September 1898,

Mittags 1 Uhr

öffentlich verteidigen wird

Otto Görlach

aus Dreieichenhain.

Opponenten:

Herr Cursist Dr. med. Baer.

Herr Cursist Dr. med. Cantrowitz.

Greifswald.

Druck von Julius Abel.

1898.

Digitized by the Internet Archive
in 2026

https://archive.org/details/IA40154003_0114

Meinen lieben Eltern.

Die erste Veröffentlichung über Embolie der arteria centralis retinae stammt von Albrecht v. Graefe aus dem Jahr 1859. Seit dieser Zeit hat sich die Zahl der casuistischen Mitteilungen über diese Erkrankung gewaltig vermehrt. Trotzdem fehlte die Klarheit in der Darstellung des Krankheitsbildes, so dass von Hirschberg, Schnabel und Sachs 1885 darauf hingewiesen wurde, dass das klinische Bild der Erkrankung noch in vielen der wichtigsten Punkte der Erläuterung und Ergänzung bedürfe. Dieser Arbeit unterzog sich R. Fischer. Er sammelte die einschlägige Literatur, besprach sie kritisch und legte die Ergebnisse seiner Forschung, anschliessend an einen von ihm beobachteten Fall, in seinem 1891 erschienenen Werk: „Über die Embolie der Arteria centralis retinae" nieder. Im folgenden sei es mir gestattet, den Inhalt des Fischer'schen Werks kurz wiederzugeben und im Anschluss daran 6 in hiesiger Universitäts-Augenklinik beobachtete und behandelte Fälle mitzuteilen.

Das charakteristische Symptom der Embolia arteriae centralis retinae ist die plötzliche Erblindung, verursacht durch Netzhautanämie.

Wenn die Gefässe der Netzhaut blutleer werden, so wird diese in der Ernährung ihrer Elemente geschädigt, ihre Funktionsfähigkeit leidet, und es kommt zur Erblindung, oder wenigstens zur Abnahme der Sehkraft.

Als Ursachen der Anämie der Retina kommen 3 hauptsächlich in Betracht; einmal Gefässkompression, dann Gefässkrampf und endlich Gefässverstopfung.

Die Gefässkompression kann, wenn man von Neubildungen absieht, durch Blutungen und entzündliche Ergüsse in der Umgebung der Arteria centralis entstehen. Dann würde es allmählich, besonders bei Entzündungsvorgängen, nach den Prodromalerscheinungen zu einer Erblindung kommen. Es würde stets erst eine gewisse Zeit dauern, bis die Arterie vollständig komprimiert wäre. Auch müsste dann die Centralvene, die mit der Arterie durch eine gemeinsame Bindegewebsscheide verläuft zusammengedrückt werden. Ja die Vene müsste noch früher Druckerscheinungen darbieten, da sie bedeutend dünnwandiger als die Arterie ist. Aber dennoch ist eine arterielle Kompressionsanämie denkbar, die ohne venöse Stauung zustande kommen kann, nämlich, wenn die Arterie ausserhalb ihres Verlaufs im Optikus einen Druck erfährt, weil dann die Vene infolge ihrer unabhängigen Verlaufsrichtung nicht mitbetroffen zu werden braucht. Beobachtungen dieser Art sind bei Orbitalaffectionen gemacht. Das wichtigste Unterscheidungsmerkmal zwischen Kompression und andersartiger Behinderung des Arterienstroms giebt stets das Verhalten der Venen. So berichtet v. Bergmann über einen ausgedehnten Bluterguss in die Schädelhöhle nach einer Schädelverletzung, und sofortiger totaler Erblindung. Beide Sehnervenscheiden waren blutig infiltrirt. Intra vitam hatte man bei der ophthalmoskopischen Untersuchung links eine Stauung in den Netzhautvenen festgestellt. Ferner veröffentlicht Leber einen Fall, in dem innerhalb von 24 Stunden fast totale Erblindung eingetreten war. Die Ursache war ein Sarkom. Ausser einer leichten Trübung der Papillengrenze bestand Venenhyperämie. Nach Herausnahme der Geschwulst fand sich eine ausgedehnte Hämorrhagie in der Marksubstanz des Nerven. Es ist also erwiesen, dass durch Gefässkompression Netzhautanämie entstehen kann.

Dass auch Gefässkrampf Ursache zu Sehstörungen

infolge Netzhautanämie abgeben kann, lehren einige Fälle, die man beobachtet hat, wenn auch die Gefässe der Netzhaut, ganz besonders aber die Venen fast gar keine Muskulatur besitzen. Raynaud berichtet von 2 Fällen. Einer seiner Patienten litt an periodischer localer Gefühllosigkeit beider Hände und Füsse. Zwischen den Anfällen trübte sich stets das Sehvermögen, besonders das des linken Auges. Dabei waren die Arterien auf der Papille dünner als in der Peripherie und zeigten von Strecke zu Strecke bedeutende Kaliberschwankungen, so dass sie fast fadenförmig erschienen. Die Venen waren ebenfalls verengt und pulsirten. Während der Anfälle in den Extremitäten nahmen die Arterien der Retina ihr gewöhnliches Kaliber wieder an, jedoch nicht an allen verengerten Stellen. Im 2. Fall von Raynaud fiel die Verdunkelung des Gesichts und die Verdünnung der Arterien der Retina zeitlich genau mit der Cirkulationsstörung an den Händen zusammen. Auch bei Malaria ist Netzhautanämie beobachtet. So sahen Schnabel und Jäger während des Froststadiums eines Wechselfieberanfalls eine bedeutende Verengerung der Netzhautgefässe. Ebenso berichtet Ramorino über einen durch Chinin geheilten Fall von periodisch auftretenden Sehstörungen, welche von hochgradiger Anämie der Papille und sämtlicher Netzhautgefässe begleitet war. Die Ursache war Malaria. Prof. Dr. Wagenmann fügt in seiner Arbeit: „Beitrag zur Kenntnis der Circulationsstörungen in den Netzhautgefässen“ noch zu, dass Infektionskrankheiten überhaupt, z. B. Influenza imstande sind Ischämien der Retina zu erzeugen. Ferner betont er die Wichtigkeit lokaler Gefässerkrankungen für das Zustandekommen der Embolie wie Atherom und Arteriosklerose, so dass bei den mangelhaften anatomischen Untersuchungen auf diesem Gebiet noch manches als Embolie der Centralarterie angeführt wird, was in der That mit den genannten Wandungsveränderungen in direkter Verbindung steht.

Bei Epileptikern finden sich nicht allzuselten während des Anfalls Sehstörungen, doch scheinen diese eher eine Folge von Neuritis zu sein, da man die Gefässe in normalem Kaliber sieht und deshalb von Gefässkrampf keine Rede ist.

Gefässverstopfung, für uns die wichtigste Ursache der Netzhautanämie kann herbeigeführt werden durch Wandungsveränderung in den Gefässen, besonders durch Arteriosklerose. Die Erkrankung äussert sich teils in umschriebenen, meist normal durchsichtigen Wandverdickungen, die ophthalmoskopisch nur als Einschnürungen der Blutsäule wahrnehmbar sind, teils in weisser Berandung, welche die Gefässe auf längere oder kürzere Strecken begleitet und hauptsächlich an der Gefässpforte stark entwickelt ist. Luetische Wandveränderungen können ebenfalls zu Gefässverstopfung führen. Auch bei Morbus Brigthä finden sich öfters unabhängig von Retinitis gröbere Wandungsveränderungen, welche zur Gefässverstopfung führen können. Aber in all diesen Fällen kommt es stets zur Thrombose. Zur Embolia dagegen führt sehr oft Endocarditis infolge Rheumatismus articulorum acutus, sowie auch im Puerperium Embolie beobachtet ist.

Wenden wir uns nun zur Betrachtung des Krankheitsbildes der Embolia arteriae centralis retinae und berücksichtigen wir zunächst den Augenspiegelbefund.

Da die Arteria centralis retinae eine Endarterie ist, so erwartet man nach Embolie zunächst arterielle Anämie. Diese wird auch in der That häufig gefunden. Die Hauptäste erscheinen fadendünn, einfach conturirt, und reichen nur wenig über den Rand der Sehnervenscheibe in die Retina. Verzweigungen sind nur wenig zu sehen, weil sich die mittleren und kleinen Äste infolge ihrer Blutleere der Wahrnehmung entziehen. Andererseits kann man aber auch beobachten, dass die Breite der Blutsäule nur wenig abgenommen hat, und die Spärlichkeit der Verästelung fällt

nicht so sehr auf. Zwischen diesen weiten Grenzen schwankt der Füllungszustand der Arterien. Absolute Anämie der Arterien ist also zur Diagnose Embolie der Centralarterie nicht erforderlich.

Der Grund zu diesem mannigfaltigen Füllungszustand liegt in der Beschaffenheit des Embolus. Je mehr er das Lumen des Gefässes verlegt, um so geringer ist natürlich der Blutzufluss und umsomehr erscheinen die Arterien leer.

Aber auch der intraoculare Druck ist von Einfluss auf die Füllung der Gefässe. Er ist bei Embolie der Centralarterie sowohl erhöht, als auch erniedrigt gefunden worden; daraus folgt, dass im ersteren Fall die Gefässe weniger, als im letzteren gefüllt sein müssen.

Weiterhin spielt die Beschaffenheit der Gefässwand eine grosse Rolle. Bei Herz- und Gefässerkrankungen, oder auch bei allgemeinen Kreislaufsstörungen finden sich primäre und sekundäre Veränderungen, welche auf die Elasticität der Retinalgefässe einwirken. Aus diesem Grunde können schon Caliberschwankungen an ein und demselben Gefäss vorkommen. Der Einfluss der Vasomotoren ist dagegen nur gering, da die sämtlichen Retinalgefässe eine nur sehr schwache Muskulatur besitzen.

Schnabel und Sachs lieferten den anatomischen Beweis, dass bei unvollständig obturirendem Embolus sich sehr wohl ein schwacher Kreislauf mit annähernd normal breiten Gefässen allmählich entwickeln kann, so dass man selbst gelegentlich eine relative Hyperämie zu beobachten in der Lage ist. Dies ist der Fall, wenn die Unwegsamkeit der Arterie länger andauert, und der gerade dadurch bedingten Ernährungsstörung folgt consecutive Gefässerschlaffung infolge deren die Arterien weiter als in der Norm erscheinen. Wenn dann der Kreislauf sich nach nicht allzulanger Zeit wiederherstellt, so kann die Arterie in ihren vorigen Zustand zurückkehren. Erholt sich dieselbe aber nicht, so

kommt es durch Arteriitis zu Wandungsverdickungen, jedoch dauert dieser Ausgang stets längere Zeit.

Dass der Blutfaden in ein und derselben Arterie plötzlich unterbrochen erscheint, um in seinem weiteren Verlauf plötzlich wieder aufzutauchen hat drei Hauptursachen. Erstens ist dieser Befund schon am normalen Augenhintergrund nicht selten, da die Gefässe die Netzhaut nicht in einer Ebene durchsetzen, sondern geschlängelt verlaufen und ganz wechselnd dicke Netzhautschichten über sich haben, welche sie natürlich in verschiedener Deutlichkeit durchschimmern lassen. Zweitens kommt es auf die wechselnde Stärke der Netzhautrübung an. Je dichter dieselbe stellenweise ist, umso weniger deutlich wird man Gefässe sehen. Endlich kommt es thatsächlich häufig vor, dass die Blutsäule in einzelne Stücke zerfällt, welche unter dem Anprall der Blutwelle sich hin und her bewegen und so die Diagnose Embolie sichern.

Sind die Veränderungen an den Arterien schon sehr wechselnd, so findet man im Verhalten der Venen noch bedeutend mehr Verschiedenheiten. Im allgemeinen verhalten sich die Venen bei unserem Krankheitsbild ebenso wie die Arterien. Bei unvollständig unterbrochenem Blutstrom können die Venen, gerade wie die Arterien unter Beibehaltung des physiologischen Breitenunterschiedes mässig erweitert bis normal erscheinen. Ist aber die Arteria centralis völlig unwegsam, so nimmt die Füllung der Venen von der Papille nach dem Äquator zu ab. Ebenso findet man an den Venen primäre und secundäre Wandungsveränderungen.

In noch viel höherem Grade als bei den Arterien beobachtet man dagegen bei den Venen oft ganz beträchtliche Caliberschwankungen an demselben Gefäss. Dazu befähigt sie ihre grössere Breite besonders. Wenn man auf einen normalen Bulbus einen allmählich sich steigernden

Druck ausübt, so werden mit Steigerung desselben alle Gefässe allmählich blutleer, ihre Enden erscheinen zugespitzt, und nur die kleinen Venen bleiben bis zuletzt wegsam. Ganz dasselbe Verhalten findet sich auch bei Embolie der Centralarterie bis in die Einzelheiten. Schwankungen im Blutdruck an verschiedenen Stellen kann die Ursache dieser Erscheinung nicht sein, sonst müssten sich die Arterien gerade umgekehrt verhalten. Also ist nur die Beschaffenheit der Gefässwand und ihre verschiedene Wiederstandsfähigkeit gegen Druck massgebend.

In manchen Fällen findet sich die Angabe, die Arterien seien zwar normal gewesen, dagegen die Venen sehr dünn; die Strombehinderung zeigte sich also erst an den Venen. Es scheint sich in diesen Fällen um Erhöhung des Capillarwiderstands zu handeln, bei gleichzeitiger Dilation der Arterien in Folge voraufgegangener schlechter Ernährung.

Andererseits hat man venöse Hyperämie beobachtet. Meist war zugleich Abnahme des intraocularen Drucks nachweisbar.

Nach Beobachtungen an anderen Endarterien wäre die Entstehung der venösen Hyperämie durch rückläufigen Venenstrom denkbar. Der Rückstrom hat stets einen Druckunterschied zur Voraussetzung. Tritt nun Embolie ein, so ist der Blutdruck in dem ausgeschalteten Gefässbezirk noch immer höher, als in derjenigen Vene, welche das aus dem Emboliebezirk stammende Blut aufnimmt. Die Venen würden sich also entleeren, bis der Druck vor und hinter den Capillaren gleich wäre, dagegen käme es nicht zum Rückstrom.

Bei Astembolie erscheinen die Venen nur wenig verschmälert, meist normal selbst geschlängelt. Dies Verhalten findet seine Erklärung dadurch, dass sich die Centralvene oft erst hinter dem Auge aus ihren einzelnen Ästen

zusammensetzt. Tritt dann eine Astembolie ein, so wird nur ein Teil der Venen so beeinflusst, wie wir es bei Stammembolie zu sehen gewohnt sind. Die Verbindungen der Venen an der ora serrata sind beim Menschen sehr gering entwickelt und scheinen ganz ohne Einfluss auf die Füllung zu bleiben. Mündet aber die Vene aus dem Emboliegebiet in eine regelrecht durchströmte grössere Vene und ist der intraoc. Druck gleich, so wird sich die erstere nicht so vollständig zu entleeren vermögen, wie bei Stammembolie ja sie wird sogar noch, wenn Wanderschlaffung eintritt, mehr Inhalt erhalten. In diesem Fall ist ein rückläufiger Venenstrom also sehr wohl denkbar. Zudem ist noch zu beachten, dass sich in der Retina die Arterien- und Venengebiete oft nicht genau decken, so dass die Venen aus der Nachbarschaft noch Blut erhalten. Dann ist der rückläufige Venenstrom ebenfalls unmöglich und auch Wandungsveränderungen werden je nach der Menge des aus der Nachbarschaft stammenden Blutes mehr oder weniger verhindert. Gelegentlich wirkt auch die Schwere fördernd auf den Abfluss und hemmend auf den Rückstrom. Ausserdem sind individuelle Schwankungen des Blutdrucks im Venensystem der Netzhaut von Bedeutung, denn die Vena centralis, der einzige Abzugskanal für den retinalen Blutstrom, ist meist enger, als die zuführende Arteria centralis.

Aus dem Füllungsgrade der Netzhautgefässe allein ist aber noch kein Schluss auf Art und Grad der Behinderung des Blutstroms durch den Embolus zu ziehen. Manchmal sieht man deutlich im ophthalmoskopischen Bild, dass eine Blutströmung noch fortbesteht, oder man vermag durch Druck auf den Bulbus Venenpuls zu erzeugen.

Die Farbe des Gefässinhalts wird teils als rötlichweiss, teils als blassrot, teils als hellrosa beschrieben. Dem gegenüber findet man auch die Angabe, der Inhalt der

Arterien sei so dunkel gewesen, dass eine Unterscheidung zwischen Venen und Arterien der Farbe nach, unmöglich gewesen sei. In diesen Fällen handelte es sich entweder um vollständiges Aufhören des Blutstroms, oder wenigstens um so hochgradige Verlangsamung desselben, dass das arterielle Blut seinen Sauerstoff an die Gewebe abgab und so als venös erschien. Im Bereich der Trübung ist es leicht zu verstehen, dass die Gefässe, solang keine Wandveränderungen bestehen, sich auf dem hellen Untergrund dunkler markieren. Am meisten jedoch beeinflusst den Farbenton der Gefässe das Eintreten von Trübungen der Gefässwand. In allen erheblicheren Graden der Anämie sind solche beobachtet. Meist erscheinen besonders die Arterien von weissen Streifen eingefasst jedoch verschwinden dieselben, sobald sich die Circulation wieder herstellt. Dauert aber die Strombehinderung längere Zeit, so kommt es zu tiefer greifenden Wandveränderungen und endlich zur Gefässatrophie. Allmählich werden sie schmäler, die Wandungen dicker, ohne an Durchsichtigkeit viel einzubüssen, der Blutfaden erscheint bedeutend dünner. Aber nicht alle Gefässe werden von dieser Vasculitis in gleichem Maass betroffen; öfters verbindet sich mit der Wandverdickung auch noch Trübung.

Eines der wichtigsten Symptome der Embolie, welches die Diagnose absolut sichert, ist die Sichtbarkeit des Pfropfs im Innern des Auges. Dass der Embolus an der Teilungsstelle der Arteria centralis gesehen wurde, ist noch von Niemand veröffentlicht. Dagegen fand man, wo sich Gelegenheit zur anatomischen Untersuchung bot den Pfropf nach Schnabel & Sachs gerade in dem die lamina cribosa durchsetzenden Stück der art. centralis. Viele andere fanden denselben knapp hinter dem Bulbus, so Priestley & Smith; 3—5 mm hinter der der Sklera, so Gowers & Sichel sogar noch weiter hinten, wie

Smith. In all diesen Fällen bedingt ein vollständig obturirender Embolus sehr bald, falls keine Hülfe mehr kommt, Gefässveränderung. Zuweilen besteht zwar noch Strömung, aber trotzdem geht die Retina zu Grunde, da weder der circulirende Blutstrom, noch die Chorioidea die Ernährung der Retina zu leisten vermögen.

In einem von Schnabel und Sachs veröffentlichten Fall sahen diese Autoren 15 St. nach der Embolie auf dem unteren Hauptaste, knapp unterhalb des Randes der physiologischen Excavation ein grellweisses Fleckchen. Bei der Sektion erwies sich dieser Fleck als ein Embolus. Die Muscularis war an dieser Stelle nicht mehr zu erkennen, die Adventitia dagegen bedeutend verdickt und mit Rundzellen infiltrirt. In der Media lag ein schollenförmiges Produkt der eingetretenen Arteriitis. Ausserdem sind noch viele weisse Emboli gesehen und beschrieben worden.

Aber auch rote Pfröpfe sind bekannt gegeben worden, so von Liebreich. Er giebt an, dass er in einem Fal von Stammembolie mitten im Verlauf einer fast blutleeren Arterie einen roten Pfropf sah, der noch in die nächsten Verzweigungen hineinragte. Ähnliches wurde an der Arteria temporalis superior retinae von Samelsohn und Ewers beobachtet. In beiden Fällen sass der Embolus ganz nahe an dem Rand der Papille. Besonders bemerkenswert ist ein Fall von Hirschberg. Hier war das Anfangsstück des unteren Hauptastes normal breit und pulsirte auf Druck. Darauf folgte eine kurze dunkelbraunrote Erweiterung, welche nicht mitpulsirte, darauf weissliche, sich gabelförmig teilende, anscheinend leere Arterienäste, welche im weiteren Verlauf wieder deutlich rot erschienen. So sah das Bild am Tage nach der Embolie aus, und stellte der braunrote Körper den Embolus dar. Eine Woche später war der Pfropf verschwunden, die Arterie an der Stelle, an welcher derselbe gesessen hatte noch immer bauchig erweitert,

pulsirte aber nun auf Druck, es war also ein Aneurysma verum entstanden, der Embolus hatte die Arterienwand ausgeweitet, er selbst aber war verschwunden. In vielen anderen Fällen wurde ein vorher sichtbarer Embolus hinweggespült und verschwanden mit demselben Augenblicke alle Erscheinungen. Das Fehlen eines sichtbaren Embolus ist also kein Beweis gegen die Richtigkeit der Diagnose Embolie der Centralarterie, sondern der positive Nachweis eines Embolus erhärtet nur die Diagnose und ist also selbst bei Stammembolie von bedeutender Wichtigkeit.

Über den Füllungszustand der Capillaren nach Embolie der Centralarterie erhalten wir Aufschluss allein durch die Farbe der Papille, denn das Rot des Augenhintergrunds wird durch die Capillaren der Retina nur unmerklich beeinflusst. In den meisten Fällen wird die Papille als ganz blass beschrieben, ohne dass sie jedoch den sehnigen Glanz der atrophischen Papille besässe. Auch als gelb, rötlich, ja normal wurde sie gefunden. Dass bei Astembolie die Farbe der Papille normal bleibt kann nicht verwundern. Bei Stammembolie mit vollständig obturirendem Embolus ist die Papille gelegentlich blass. Dieser Befund ist eigentlich sonderbar, wenn man die anatom. Verhältnisse des Sehnervenkopfes in Betracht zieht. Die Arteria centralis versorgt von ihrem Eintritt in den Optikus an denselben in ihrer nahen Nachbarschaft mit Gefässen, während die übrigen Gefässe der Nerven anfangs noch aus seinen Scheiden gestellt werden. An der lamina cribrosa werden sie durch Zweige des hinteren Scleralgefässrings ersetzt, erst weiter vorn beginnt das Ernährungsgebiet der Arteria centralis, aber auch aus der Choreoidea treten zahlreiche Arterien und Venen in den Sehnerven ein und das feine Maschenwerk der Choreoideacapillaren setzt sich in das weit maschigere des intraocularen Sehnervenendes fort, welches die Nervenbündel umstrickt, ja bis in die Retina gelangen

von hier und vom circulus arteriosus nervi optici her Ausläufer, doch meist nur feinere Zweige; diese erstrecken sich allerdings nicht weit in die Netzhaut, sondern sie halten sich dicht an die Papille. Es beteiligen sich also an der Ernährung des Sehnervenkopfes sowohl die Central- wie die Ciliargefässe, wenn auch den letzteren lange nicht soviel Bedeutung zukommt, als den erst genannten.

In einigen Fällen ist die Rede von Blutungen, welche meist am Sehnerven, oder in der nächsten Umgebung desselben beobachtet wurden, besonders häufig sassen sie zwischen Macula und Papille. Die Macula selbst war nur 3 mal allein als Sitz der Hämorrhagieen bezeichnet. In der Peripherie sind sie ebenfalls beobachtet. Was ihre Gestalt anlangt, so werden sie als flecken- resp. punktförmig, oder als streifig resp. flammenartig bezeichnet. Im ersteren Fall sitzen die Hämorrhagien in der inneren Körnerschicht, im letzteren in der Nerventaserschicht. Ihr Eintreten lässt längere Zeit auf sich warten meist Wochen, und ist das Auftreten von Nachschüben erwiesen. Sie entstehen per diapedesin durch die infolge der Anämie veränderten Gefässwände, und sind ein Symptom des sich erneuernden Blutstroms. Im allgemeinen ist das Gefässsystem der Netzhaut ziemlich widerstandsfähig gegen die Einflüsse der Anämie und treten daher Blutungen nur selten und spärlich auf. Sie wandeln sich, wenn sie resorbirt werden in weisse Flecken um und bleiben als solche bestehen selbst wenn sich die Netzhauttrübung wieder aufgehellt hat. Über den roten Fleck in der Macula, der auch früher als Blutung angesehen wurde später!

Kein einziges Symptom ist bei der Embolie der Arteria centralis so constant, als die sie begleitende Netzhauttrübung. Sie äusserst sich auf zwei Arten, entweder sie stellt einen zarten grauen oder weissen Nebel dar, welcher wie Rauch oder Wolken das normale Rot des Augenhintergrundes

verschleiert, oder sie ist dichter milchglasähnlich mit bläulichem bis grünlichem Ton. Dabei ist sie stets matt, gelegentlich gestichelt oder gestippt. Die Gefässe werden von ihr entweder ganz verdeckt, oder heben sich um so schärfer gegen sie ab. Selten nur dehnt sich die Trübung auf den ganzen Augenhintergrund aus, vielmehr beschränkt sie sich bei Stammembolie auf Papille und Macula, nach der Peripherie sich allmählich aufhellend, oder sie umgiebt bei Astembolie den Embolus in gleicher Weise. Auch bleibt die Macula selbst stets im Centrum frei und imponirt diese Stelle als auffällig roter Fleck inmitten der Trübung. Manchmal kommt es nur zur Entwickelung von Trübungsstreifen, meist in der Gegend zwischen Papille und Macula. In diesen Fällen setzt sich die Trübung oft scharf von der normal ernährten Retina ab, gerade wie bei Astembolien. Auch ist dies der Fall, wenn infolge Stammembolie die Netzhaut im ganzen getrübt ist und nur ein kleiner Teil derselben, von einem cilioretinalen Gefäss ernährt, intact erscheint. Derartige Bezirke liegen gewöhnlich nach aussen von der Papille und spitzen sich nach der Macula hin zu. Ebenso ist die Pupille selbst oft betroffen und mit Verschleierung der Grenzen verbunden. Überhaupt sind die Trübungen, besonders in dieser Gegend von Schwellung begleitet, und es erscheint die Trübung als verdickter Wulst, in welchem die Gefässe unterzutauchen scheinen, über den sie aber auch hinweg ziehen können. Dasselbe beobachtet man auch oft an der Macula. Es erscheint dann der centrale Fleck wie der Boden eines trüben Kraters. Durch parallactische Verschiebung lässt sich das Verhalten der Schwellung deutlich als Niveauunterschied nachweisen.

Nach den vielen Beobachtungen über das Eintreten der Trübung nach Embolie der Centralarterie schwanken die Angaben zwischen 2 Stunden bis zu einem Tag. Dabei ist zu berücksichtigen, dass ein Teil der Untersuchungen

erst längere Zeit nach der Erkrankung gemacht wurden. Jedenfalls ist Fischer kein Fall bekannt geworden, bei welchem nicht schon bei der ersten Untersuchung die Trübung constatirt worden wäre. Bei unvollständiger Embolie sah Schirmer zwar den centralen roten Fleck ohne Trübung, jedoch war dieselbe schon nach 2 Tagen vorhanden und verschleierte die Papille mit den Gefässen ziemlich gleichmässig nach allen Seiten hin, ohne jedoch die Macula zu erreichen.

Ein einziger Fall den v. Graefe veröffentlichte, weicht ganz bedeutend von allen übrigen ab. 8 Tage nach der Embolie, bei vollständiger Anämie der Netzhaut, bestand absolut keine Trübung, erst nach weiteren 8 Tagen begann sie sich auszubilden. Diesem einen Falle stehen aber so viel andere gegenüber, dass man annehmen darf, dass die Trübung regelmässig nach einigen Stunden bis höchstens Tagen eintritt.

Über die Ursache der Netzhauttrübung ist viel gestritten worden. Magnus erklärte sie damit, dass der Zerfall der Nervenfaserschicht nach Verletzung des Opticus sich einstelle und sei also der Eintritt der Trübung ein scharfes diagnostisches Moment zur Unterscheidung zwischen Embolia art. centr. ret. und Apoplexia nervi optici. Dem gegenüber stehen einmal die Beobachtungen, die bei Astembolie gemacht wurden. Sodann ergaben die von Marckwarth angestellten Versuche aufs deutlichste, dass Verletzung des Nerv. Opticus nur Atrophie der Retina zur Folge hat, während die Trübung sofort eintritt, wenn nur die Centralgefässe verletzt werden.

Die Retina erfährt durch die vollständige Aufhebung der Circulation natürlich eine erhebliche Ernährungsstörung und verfällt endlich der Necrose. In den leichteren Fällen kann es zu tieferen Gewerbsveränderungen nicht gekommen sein, da die Trübung relativ schnell wieder verschwindet,

ohne dass irgend welche Funktionsstörung zurückbleibt. Vielmehr entsteht die Trübung durch Quellung des Gewebes der Retina, wie sie der Nekrose derselben voraufgeht. Berlin fand beim Kaninchen nach Durchscheidung des Opticus nebst den Centralgefässen 7 Stunden nach dem Eingriff eine Art Quellung der feinkörnig getrübten und gelockerten Retina ähnlich wie bei einer in Wasser gelegten Netzhaut. Quellung ist überhaupt ein Symptom der beginnenden Nekrose, namentlich beim Bindegewebe. Nach Embolie der Centralarterie handelt es sich auch zunächst um Oedem der Stütz- und Bindesubstanz und bedingt dieses die Trübung.

Von der Trübung und Nekrose werden nach Embolie selbstverständlich nur die Teile der Retina betroffen, welche von der Centralarterie versorgt werden, also die Gehirnschicht, und zwar macht sich die Ernährungsstörung am meisten bemerklich in der Gegend unter der Papille weil die Retina dort am dicksten ist. Die Papille selbst wird weniger betroffen, weil ihre Gefässe nicht allein aus der Arteria centralis stammen.

Ähnlich wie die Papillengegend verhält sich die Macula zur Trübung. In ihrer Nähe ist sie gewöhnlich ebenfalls sehr intensiv. Dies Verhalten findet seine Erklärung darin, dass die Nervenfaserschicht an der Macula selbst fehlt. Dagegen ist die Ganglienzellenschicht um so mächtiger entwickelt. In der Umgebung der Papille nur einschichtig, wächst sie bis zum Rande der Fovea auf 8 10 Zellagen an, um sich bis zur Netzhautgrube wieder rasch zu verdünnen. Auch die innere granulirte Schicht ist um die Macula mässig verdickt, stärker, bis aufs Doppelte die innere Körnerschicht. Daraus folgt also, dass die Trübung am Rand des gelben Fleckes sehr bedeutend in die Augen fallen muss und in der That finden wir, dass die Beobachtungen das bestätigen.

Die Beteiligung der Nervenfaserschichte verrät sich gelegentlich durch radiäre Streifung der Trübung, durch die Verschleierung des Papillenrandes und der Gefässe. Sitzt die Trübung hauptsächlich tiefer, so treten die Gefässe natürlich nur um so schärfer hervor. Meist reicht aber die Trübung nicht zu weit in die Peripherie. Bei manchen traumatischen Sehnervenverletzungen mit Durchtrennung der Centralgefässe erschien die Netzhaut stärker getrübt als nach Embolie. In diesen Fällen waren stets auch die Aderhautgefässe verletzt und trug dieser Umstand dann noch zur Verstärkung der Trübung bei.

Dass die Chorioidea mitverletzt war, bewies die Pigmenteinwanderung in die Retina.

Nach den Versuchen von Cohnheim hat die Unterbrechung des Blutstroms für die Gefässwand mehrere Folgen, von welchen die flüchtigen Wandveränderungen bereits erwähnt sind; sie schwinden mit dem Beginn der neuen Cirkulation. Dauert der Verschluss länger an, so kommt es zu Oedem mit Emigration. Serum und Leucocyten wandern in das umgebende Gewebe aus den Gefässen aus. Dies macht sich sofort durch Entstehung einer Netzhauttrübung geltend, doch muss man sie streng von der Nekrosentrübung trennen.

Nekrosentrübung setzt stets vollständige Unterbrechung des Blutstroms voraus, die Oedemtrübung dagegen entsteht nur bei noch bestehender oder wieder sich erneuernder Blutströmung. Im Aussehen unterscheiden sich beide nicht.

Wenden wir uns nun zur Betrachtung des centralen roten Fleckes, welcher bei Embolie der Centralarterie ausnahmslos gefunden wird. Seine Form wird gewöhnlich als oval, rundlich oder unregelmässig bezeichnet. Der Grösse nach wechselt er von $^2/_3$ P. D. bis zur annähernden Breite der Papille, zumeist ist er jedoch erheblich kleiner.

Gewöhnlich findet man die Angabe, er sei rot d. h. kirsch-, karmin- oder blutrot. Aber auch braun, rotbraun und einmal gelb wurde er gefunden. Manchmal ist er von ungleicher Farbe, und erscheint gesprenkelt. Früher hielt man ihn für einen Bluterguss. Doch sprechen alle Anzeichen dagegen, das regelmässige Vorkommen sowohl, wie der constante Sitz, als auch seine Abhängigkeit von der Netzhauttrübung und dem vollkommenen Mangel jeglicher Funktionsstörung. Vielmehr dankt er seine Entstehung einer plötzlichen Verdünnung der Retina an der Fovea, welche die Chorioidea durchschimmern lässt. Auch im normalen Auge lässt sich gelegentlich der centrale Fleck beobachten, und zwar in allen Farben, wie nach Embolie, von blutrot bis braun.

Die Embolie der Centralarterie führt nicht in allen Fällen zur vollständigen Erblindung, ja selbst bei bereits entwickelter Nekrosentrübung kommt öfters noch restitutio ad integrum wieder vor, die Trübung verschwindet, Blutungen werden resorbirt und die Netzhaut wird wieder völlig normal durchsichtig. Meist jedoch tritt Atrophia nervi optici ein, die Papille scharf begrenzt, rein weiss sendet die engen, fast verschwindenden Gefässe in die Retina Natürlich schreitet die Atrophie auch centralwärts fort. Bei Astembolie bleibt selbstverständlich ein Teil der Papille unversehrt.

Dies sind im Wesentlichen die Erscheinungen nach Embolie. Ist der Embolus nicht bland, sondern infectiös, so ist das Schicksal des Auges besiegelt.

Der Grund zu den mannigfachen Veränderungen am Augenhintergrund ist die Behinderung der arteriellen Blutzufuhr zur Retina bei freiem venösem Abfluss. Um die Diagnose Embolie der Centralarterie zu stellen, muss man stets, abgesehen vom Gefässkrampf, von Compression der Art. centr., hauptsächlich Thrombose der Arterie aus-

schliessen und andererseits eine Quelle für den Embolus entdecken. In den meisten Fällen stammt der Embolus aus dem Herzen. Endocarditis, Klappenfehler oder beide zusammen waren die Ursache. Fischer berechnet 62% aller seiner Fälle als durch das Herz bedingt. Sehr selten war Allgemeine Arteriosklerose (in 8 Fällen von 129) anzunehmen. Aneurysmen wurden in 2 Fällen konstatirt, und zwar sass das eine an der Aorta ascendens, das andere an der Carotis communis dextra. In 91 Fällen, also 70,5%, waren Herz- oder Gefässerkrankungen die Ursache der Embolie, während im Rest der Fälle nichts abnormes an den besagten Organen zu konstatiren war. Von den anderen als Ursachen beschuldigten Krankheiten nenne ich noch Gelenkrheumatismus, Chorea, diese besonders bei Mädchen, Morbus Brigthii. Aber in allen genannten Krankheiten finden sich Complikationen von Seiten des Herzens, so dass eine Nachprüfung auf diese Ursache geboten erscheint. In der Gravidität, besonders aber im Puerperium und in der Reconvaleszenzzeit von Pneumonie Scarlatina und anderen fieberhaften Krankheiten sind ebenfalls Embolien der Centralarterie berichtet. Der Grund ist wohl darin zu suchen, dass in all diesen Zuständen, ausser der Entkräftung der Patienten sehr oft ein Wiederaufflackern einer alten, vielleicht lange schon symptomlosen Endocarditis zu beobachten ist und dann ist die Aetiologie ja klar.

Dass das Puerperium zur Embolie disponirt, ist nicht wunderbar, da sich leicht ein Thrombus aus der Menge der Uteringefässe ablöst.

Was das Alter der von Embolie befallenen anlangt, so hat Fischer vor dem 15. Lebensjahr nur 2 Fälle bei Chorea berichtet gefunden, zweifelt aber an der Richtigkeit der Diagnose. In seiner Zusammenstellung sind besonders stark vertreten die Jahre zwischen dem 21. u. 30,

sowie zwischen dem 51. u. 60 Lebensjahr. Dem Geschlecht nach erkrankten im Alter von 15 bis 20 Jahren bedeutend mehr weibliche als männliche Individuen, und zwar kommen auf 18 bis 20 weibliche nur 2 männliche. Diese auffällige Thatsache rührt daher, dass beim weiblichen Geschlecht sich zur Zeit der Pubertät recht oft Mitralinsufficienzen ausbilden und somit ist eine Quelle für die Embolie gegeben. Für Hirnembolie kommt mehr die chron. Endocarditis mit eventuell frischen Exacerbationen in Betracht, während die acute Endocarditis ulcerosa meist zu Capillarembolien führt.

Wenn Nebensymptome fehlen, so ist unter den objektiven Symptomen das Bedeutsamste die Sichtbarkeit des Embolus im Auge. Wie schon erwähnt, ist dies aber nicht immer der Fall. Dann können vielleicht die subjektiven Symptome zur näheren Autklärung dienen.

Sehr oft gehen nämlich dem Eintritt der Embolie Störungen im Sehorgane vorauf, welche zwar nicht eigentliche Vorläufer darstellen, trotzdem aber in naher Beziehung zu ihr stehen. So klagten viele Patienten über Flimmern, Schwarzwerden vor dem Auge, andere hatten Ohnmachtsanwandlungen oder Kopfschmerz, ehe die Embolie erfolgte. Wenn man ferner oft von flüchtigen Erblindungen in der Anamnese liest, so liegt der Verdacht auf Embolie sehr nahe. Ganz besonders aber kommen zur Diagnose in Betracht die Stammembolien, die sich dann in Astembolien umwandeln. Dies kann natürlich nur dann statthaben, wenn der Embolus weich genug ist, um durch den Andrang der Pulswelle zerkleinert zu werden. Der Zwischenraum, der die einzelnen flüchtigen Embolieanfälle trennt, schwankt zwischen einigen Stunden und vielen Jahren. Ist die Quelle der Embolie doppelseitig, so kommen abwechselnd Erblindungen des rechten und linken Auges, oder gar doppelseitige Erblindung zur

Beobachtung. In diesen Fällen wurde totale Erblindung nicht beobachtet, vielmehr wandelten sich die Stammembolien alle in Astembolien um.

Ebenso sind Fälle von cerebraler Embolie mit Erblindung nachgewiesen. In diesen hat sich allerdings intra vitam keine Veränderung im Auge nachweisen lassen. Die Sektion ergab Embolie der Arteria basilaris mit ziemlich symmetrischen Erweichungsherden im hinteren unteren Drittel der Thalami optici geführt hatte. Der Patient litt an hochgradiger Verengerung beider Carotiden.

In anderen Fällen kündigt sich die Embolie durch gleichzeitiges Schwindelgefühl, starkes Hitzegefühl im Kopf oder heftiges Herzklopfen an. Eine Patientin klagte über ein absonderliches Druckgefühl im Auge, eine Andere hatte das Gefühl, als ob ihr das Auge aus der Orbita gerissen würde. Ebenso gaben manche ziehende Schmerzen im Auge und Spannung in den Lidern an.

Wenden wir uns nun zur Betrachtung des Gesichtsfelds nach Embolie. Gewöhnlich geben die Patienten an, wenn es sich um Stammembolie handelt, es sei ihnen plötzlich schwarz vor den Augen geworden. Handelt es sich nur um Astembolie, so erscheint den Kranken der partielle Gesichtsfeldausfall nicht absolut schwarz, sie haben vielmehr nur das Gefühl, als ob eine Wolke oder ein Schirm zwischen die Gegenstände und ihr Auge geschoben sei. Ist nur ein kleineres Stück der Peripherie der Retina durch den Embolus ausser Funktion gesetzt, so bemerken die Patienten gar nichts. Jedenfalls finden wir bei Embolie der Centralarterie kein so charakteristisches typisches Gesichtsfeld wie z. B. bei Glaukom oder retrobulbarer Neuritis.

Grössere Lücken innerhalb des Gesichtsfeldes sind sehr selten; nur Ulrich und Vossius berichten von derartigen Fällen. Häufig fehlt dagegen ein Quadrant oder gar eine

ganze Hälfte des Gesichtsfelds. Fischer zählte 11 mal Ausfall der oberen und 10mal der unteren Hälfte, es bestand also horizontale Hemiopie. Gewöhnlich hält sich die Grenzlinie nicht scharf an den horizontalen Meridian, sondern überschreitet die Aufhellung denselben meist, so dass der Fixirpunkt fast ausnahmslos frei ist, ja in vielen Fällen normale Sehschäfe bewahrt.

Gesichtsfeldquadranten wurden in 13 Fällen als ausgefallen bezeichnet und zwar fehlte in 8 Fällen der obere innere und in 5 der untere innere. In 6 Fällen war die centrale Sehschärfe normal. Oft erstreckt sich der Ausfall auch noch auf den anstossenden Quadranten, der bisweilen zur Hälfte fehlt. Der äussere untere Quadrant allein fehlte nur in 2 Fällen. Zum Teil findet diese auffällige Thatsache ihre Erklärung darin, dass die Defekte nach Embolie einer nasalis kleiner sind und deshalb weniger vom Patienten bemerkt werden, denn sie bleiben weiter vom Centrum entfernt. Auch darf man nicht vergessen, dass ein Unterschied in Caliber der Artt. tempor. und nasales bestehen. Da die Anordnung und Verbreitung der Netzhautgefässe eine annähernd gleiche ist, so hat das Gesichtsfeld bei Astembolie eine typische Form. Diese kann aber durch partielle Wiederherstellung des Sehvermögens, also durch unregelmässige Verkleinerung, aber auch namentlich durch die Embolie mehrerer Äste verwischt werden. Obere und untere Gesichtsfeldhälfte fehlten annähernd gleich oft.

Ähnlich verhalten sich diejenigen Stammembolien, bei bei welchen cilioretinale Gefässe vorhanden und wegsam geblieben sind. Der Gesichtsfeldrest ist dann gewöhnlich klein, oval oder schlitzförmig, fast stets von dem Marioetteschen Fleck nach dem Fixirpunkt zu gerichtet. Meist ist in ihm eine relativ hohe Sehschärfe vorhanden. Der Fixirpunkt wird regelmässig noch mit eingeschlossen. In einigen anderen Fällen schloss es sich gelegenlich auch

nach aussen, oben oder unten an, da cilioretinale Gefässe auch in dieser Richtung vorkommen.

Es giebt aber auch Stammembolien, bei welchen ein kleines excentrisches Gesichtsfeld vorhanden ist, ohne dass ein cilioretinales Gefäss sichtbar wäre. Es liegt ebenfalls nach aussen hin, und besitzt meist nur ganz geringes Sehvermögen, welches sich höchstens auf Fingerzählen in der Nähe hebt. In dem Falle von Fischer war eine Netzhautpartie gürtelförmig um die Papille lichtempfindlich geblieben, aber es war nur minimale Lichtempfindung vorhanden.

Unregelmässige Gesichtsfeldformen kommen ebenfalls vor. Bisweilen besteht ein excentrischer Überrest, fern von der dem blinden Fleck entsprechenden Stelle mittels dessen z. B. hoch oben aussen Handbewegungen wahrgenommen werden. Concentrische Einengung des Gesichtsfeldes wurde von Vossius und Hirschberg veröffentlicht.

Es ist behauptet worden, dass mit der Wiederfüllung der Gefässe die Netzhaut selbst nach lang andauernder Anämie ihre volle Funktionsfähigkeit wieder erlange, dass sie gegen Anämie sehr widerstandsfähig wäre. Es sei vielmehr ein Nichtwiederkehren der Sehkraft geradezu ein Beweis, dass es sich um Apoplexia nervi optici gehandelt habe. Jedoch ist in all diesen Fällen nirgends eine Trübung der Retina bemerkt worden, so dass also Embolie von vorn herein nicht vorgelegen haben konnte. Allerdings dauert es oft längere Zeit bis nach Embolie die Sehkraft wiederkehrt und die meisten Autoren berichten ein allmähliches Wiederkehren derselben. Dies dauert bald kürzer, bald länger. Jedoch wird die Diagnose totaler Verschluss der Art. centralis retinae durch Embolie zweifelhaft, sobald die Sehkraft trotz längeren Bestehens der Anämie wiederkehrt. Über den Einfluss der Chorioidea capillaris ist bereits berichtet.

Centrale Skotome fand Fischer ausser dem seinigen

8mal berichtet und zwar von Sichel, Schnabel und Sachs, Eales, Mules, Leber, Schön, Hirschberg und Bull. Als Ursache des Skotoms ist anzusehen Embolie kleinster macularer Arterien. Bei Glaukom finden sich ebenfalls centrale Skotome und verdanken diese der Mitbeteiligung der Retinagefässe ihren Ursprung. Auch Ringskotome sind beobachtet.

Wichtig zur Beurteilung des Sitzes des zugruude liegenden Leidens ist die Frage ob es sich um ein positives Skotom handelt, oder um ein negatives. Positive Skotome haben stets zur Voraussetzung eine Störung in der Funktion der Stäbchen und Zapfen, sie imponiren als in der Luft stehende Flecke. Negative Skotome werden dagegen von den Patienten meist übersehen.

Nach Treitel entstehen positive Skotome dadurch, dass von den getrübten inneren Netzhautschichten ein Schatten auf die unversehrten Endepithelien geworfen wird. Und es stimmten im Anfang auch bei der Patientin Fischers die Grenzen des Skotoms mit denen der Netzhauttrübung, allerdings blieb definitiv ein, wenn auch weniger intensives Skotom als die Trübung längst verschwunden war.

Eine weitere Form positiver Skotome entsteht durch innere Reizung der Retina, der Leitungsbahn oder des Centrums. Es äussert sich dieselbe nicht nur durch Chrom- und Photopsien, sondern auch durch Erscheinen feuriger Nebel, wogender Wolken, u. s. w. Alle diese Erscheinungen sind bei der Embolie der Centralarterie beobachtet worden, wenn auch nur kurze Zeit. Wie sich den Patienten der Defekt in ihrem Gesichtsfeld darstellt, darüber fehlt jede Mitteilung, gelegentlich wird es als positives Skotom bezeichnet.

Über die Farbenempfindung nach Embolie der Centralarterie finden sich nach Fischers Aussage nur sehr wenige Befunde. Bleibt nach Embolie eines Astes ein partieller

absoluter Defekt, so fallen die Farbengrenzen mit dem Defektrand zusammen, werden also von der Gesichtsfeldlücke einfach durchschnitten. So berichtet Hirschberg, indes verhalten sich die Farbengrenzen nicht immer so, da öfters der absolute Defekt durch ein Undeutlichkeitsgebiet von wechselnder Breite von dem freien Gesichtsfeld getrennt ist. Erblindet aber die anämische Partie der Netzhaut nicht vollständig, so wird der Farbensinn gerade so beeinflusst, wie bei Affektionen der Leitungsbahnen überhaupt. Bei frischen Beobachtungen finden wir in einem Falle von Birnbacher in dem kleinen cilioretinalen Gesichtsfeldrest, dass am ersten Tage grosse rote Pigmentflächen und blaues Papier als grau bezeichnet wurde. Ebenso lautete die Antwort des Patienten, wenn er durch das Rubinglas in das Lampenlicht sah, nur bei Vorhalten des Kobaltglases bezeichnete er es richtig als blau. Ferner erschien in einem Fall von Schnabel in dem centralen Skotom von den Daaeschen Proben alle Muster matter, blau selbst in grösster Sättigung grau, ohne jede Spur von blau. Dies Verhalten spricht gegen eine Affektion der Nervenbahn und ist vielmehr Symptom der Erkrankung der äusseren Netzhautschichten.

Die Reflexerregbarkeit und das Sehvermögen steht in inniger Verbindung. Bei Embolie der Centralarterie ist dieselbe aufgehoben, oder wenigstens erheblich herabgesetzt, die Pupille des erkrankten Auges reagirt nur ganz wenig auf direkte Belichtung. Ganz anders liegt die Sache dagegen bei Besichtigung des gesunden Auges. In diesem Fall ist die Reaction meist prompt und ausgiebig.

Die Prognose der Embolia arteriae centralis retinae ist stets dubia zu stellen. In frischen Fällen gelingt es gelegentlich durch die sachgemässe Therapie Erfolge zu erzielen. In den meisten Fällen kommt es jedoch zu völliger Erblindung und Sehnervenatrophie. Allein nicht stets ist der

Ausgang so trostlos. Doppelseitige Embolie führt glücklicherweise, trotz ihres häufigeren Vorkommens fast nie zur völligen Erblindung. Wie die Prognose im einzelnen Fall zu stellen ist, das kommt auf das Verhalten des Gesichtsfelds an. Jedenfalls sind die Fälle von Stammembolie prognostisch günstiger, bei welchen von vornherein totale Amaurose bestand und sich dies Sehvermögen allmählich wieder hebt, als diejenigen Fälle, bei welchen anfangs kein vollständiger Verschluss der Centralarterie stattfand. Astembolien gefährden das Sehvermögen fast nie. Stets aber sind auch sie ernst zu beurteilen und sind sie insofern von übler prognostischer Bedeutung, als die Gefahr einer neuen Embolie nahe liegt, welche dann eventuell ausser Amaurose Hemiplegien erzeugen kann und so selbst das Leben des Patienten zu bedrohen imstande ist. Die Wiederherstellung des Kreislaufs der Retina und somit die Wiederkehr des Sehvermögens erfolgt durch Fortbewegung oder Zertrümmerung des Pfropfes. Demgegenüber tritt die Organisation desselben vollständig in den Hintergrund. Der Heilungsvorgang vollzieht sich spontan infolge Einwirkung der Pulswelle auf den Embolus. Auch die Behandlung ist öfters von Nutzen gewesen.

Von der Therapie der Embolia arteriae centralis retinae tritt die medicamentöse als meist erfolglos zurück. Man hat Digitalis versucht, allerdings ohne Erfolg. Strychnininjectionen dagegen haben bessere Aussicht auf Erfolg, ähnlich die Anwendung von Inhalationen mit Amylnitrit und des electr. Stroms, allerdings nur zur Belebung der temporär stockenden Blutzufuhr zur Netzhaut, nicht zur Erfüllung der Indicatio causalis.

Was die Operationen anlangt, so schritt v. Gräfe zur Iridectomie, in der Absicht, den intraocularen Druck und somit den Widerstand, welchen die gegen den Embolus andrängende Pulswelle findet zu verringern. Aber der

Fall endete trotzdem mit totaler Amaurose. Ähnliches Resultat lieferte die Punktion der vorderen Kammer. Bessere Erfolge hat die Massage des Bulbus zu verzeichnen. Allerdings, ist es nötig, dieselbe möglichst bald anzuwenden, der Pfropf muss weich sein. Auch forcirter Druck und excessive Bewegungen des Bulbus hatten gelegentlich Erfolg. Und wenn man nur wenigstens totale Erblindung zu vermeiden vermag oder aus einer Stammembolie eine irgend eines Astes zu machen, so ist der Gewinn dennoch ganz bedeutend.

Wenden wir uns nun zur Schilderung der in hiesiger Augenklinik beobachteten Fälle.

I. Anamnese: Frau P. 48 Jahre alt, litt vor 10 Jahren an einem Gelenkrheumatismus. Vor 8 Jahren erfolgte die Embolie der Centralarterie des rechten Auges. Bei der Entlassung aus der klinischen Behandlung war das erkrankte Auge fast völlig erblindet, und ist auch keine Änderung in diesem Zustande eingetreten. Das Herz wurde nicht untersucht, Beschwerden von dieser Seite waren jedoch nicht vorhanden.

Status am 13. II. 07. Das linke Auge bei vollständiger normaler Sehschärfe ist emmetrop. Das rechte Auge besitzt ein minimales Gesichtsfeld, ein wenig excentrisch nach aussen vom Fixirpunkt gelegen. Sein Inhalt beträgt ca. 15 qmm in 20 cm Entfernung. Trotz der Kleinheit des Gesichtsfelds vermag die Patientin die Buchstaben von Jäger No. 4 deutlich zu erkennen und einzelne Worte zu entziffern. Ebenso werden alle Farben erkannt; Druckphosphene sind in der Peripherie nicht vorhanden.

Ophthalmoskopisch sind die brechenden Medien klar; die reinweisse Pupille ist scharf begrenzt und zeigt eine atrophische Excavation. Die Venen erscheinen normal weit, eher etwas erweitert, die Arterien sind sehr verengt. Mit Hülfe des Spiegels lässt sich die kleine lichtempfind-

liche Stelle im Augenhintergrund, der übrigens normales Rot zeigt, deutlich nachweisen. Sie liegt zwischen Papille und Macula und wird von einem Gefäss versorgt, welches schon tief aus der Arteria centralis entspringt und seinem Verlauf und Aussehen nach eine Arteria macularis ist.

Epikrise. Es lag eine Stammembolie vor, welche zu beseitigen der Therapie nicht gelang. Infolgedessen kam es zur Atrophie. Das Verhalten der Gefässe ist ähnlich, wie es auch von Fischer bereits beschrieben ist. Das Gesichtsfeld zeigt mit dem cilioretinalen alle Ähnlichkeit, obwohl dasselbe sein Vorhandensein der Art. centr. verdankt. Jedenfalls sass der Embolus direkt hinter der Sklera. Von einer Therapie ist nun nach der längst eingetretenen Atrophie keine Rede mehr.

II. Der 56 Jahre alte Apotheker L. W. wurde am 12. März in die hiesige Augenklinik aufgenommen.

Anamnese. Patient giebt an, dass er bereits seit 15 Jahren an zeitweiliger, plötzlich sich einstellender Erblindung seines linken Auges leide. Diese Anfälle seien früher fast alle 14 Tage wiedergekehrt und hätten jedesmal $^1/_2$ bis 1 Minute gedauert. Der letzte derartige Anfall war vor 14 Tagen eingetreten. Vor diesem ist Patient $^3/_4$ Jahre anfallsfrei gewesen. Während der Anfälle bestand vollständige Amaurose, die allmählich schwand indem sich das Gesichtsfeld von unten her aufhellte. Am 11. März trat wieder ein Anfall auf und kehrte diesmal die Sehkraft nicht wieder.

Status. Das linke Auge ist äusserlich völlig normal die brechenden Medien sind klar. Infolge Cocaineinträufelung ist die Pupille mittelweit. Ihre Reaktion auf direkte Belichtung ist träg und nur sehr gering, bei Belichtung des rechten Auges dagegen prompt und ausgiebig.

Die Untersuchung mittelst des Spiegels ergiebt, dass

die Papille rechts ein wenig blasser als links erscheint. Es besteht eine kleine physiologische Excavation. Das Papillengewebe ist leicht getrübt, die Grenzen sind besonders nasal deutlich verschleiert. An die Papille grenzt eine circuläre Netzhauttrübung von mässiger Stärke, die sich einige PD. nach aussen ganz verliert. In der Maculagegend wird die Trübung intensiver, milchweiss. In ihrer Mitte befindet sich ein kirschroter Fleck von dem Durchmesser eines Arterienastes erster Ordnung. Arterien und Venen erscheinen dünner als normal und annähernd gleich breit. Die Arterien, nicht fadenförmig zeigen sämmtlich weder Unterbrechung noch Caliberschwankungen. Auch ist kein Embolus im Augenhintergrunde zu entdecken. Höchst auffällig ist dagegen das Verhalten der Venen. Sie weisen z. T. recht erhebliche Caliberschwankungen auf. Nach aussen vom Fixirpunkte findet sich ein kleiner Bezirk, in welchem Lichtempfindung besteht.

Im Übrigen ist Patient vollkommen gesund. Es besteht kein Vitium cordis, auch nicht Arteriosklerose. Der Urin zeigt weder Albumen noch Sacharum.

Die Therapie bestand in Einatmen von Amylnitrit, Druck auf den Bulbus und Massage desselben.

13. III. Die Lichtempfindung ist besser, das Gesichtsfeld liegt nach aussen vom Fixirpunkt und ist sehr klein. In ihm werden Finger in $\frac{1}{2}$ m Entfernung erkannt. Die Macula, sowie die peripheren Teile sind lichtempfindlich. In dem umschriebenen Bezirke werden Farben erkannt. Die milchweise Trübung in der Maculagegend ist weniger intensiv, der rote Punkt kleiner.

14. III. Die Pupille erscheint nicht blasser, die umgebende Trübung unverändert. Dagegen ist die gesättigte Trübung in der Gegend der Macula bedeutend kleiner geworden und der rote centrale Punkt sehr blass und weniger scharf begrenzt. Am oberen, inneren Papillenrand, eine

Vene bedeckend, gewahrt man eine ziemlich unbedeutende Hämorrhagie. In den Caliberverhältnisen der Gefässe ist eine wesentliche Änderung nicht eingetreten. Um einzelne Arterienäste bemerkt man deutliche weisse Streifen. Die Stelle des deutlichsten Sehens befindet sich auch heute noch aussen vom Fixirpunkt. Hier werden Finger in $1^1/_2$ m. Entfernung gezählt; lichtempfindlich ist aber die ganze Peripherie und Maculagegend, wie die Augenspiegeluntersuchung beweist.

Epikrise. Dieser Fall ist interessant besonders durch die vorhergegangenen flüchtigen Sehstörungen. Aller Wahrscheinlichkeit nach handelte es sich dabei um hochgradigen Gefässkrampf, wie er auch in neuerer Zeit öfter beobachtet wurde. Dass solche flüchtigen Erblindungen bei dem Patienten nicht als Embolieen zu betrachten sind, beweist die körperliche vollständige Gesundheit des Patienten; Herz, Nieren und Gefässe sind frei von jeder nachweisbaren Erkrankung. Die Aetiologie des Falles ist also unklar. Das Verhalten der Trübung ist ebenfalls typisch. Eine schwache Cirkulation scheint noch immer nach erfolgter Embolie fortbestanden zu haben, sie genügte aber nicht, die Gefässe vor den anämischen Wandveränderungen zu schützen. Die Venen zeigen dies zuerst in der Erschlaffung ihrer Wände. Die Arterien hielten länger und ungleichmässig Stand, erscheinen aber schliesslich deutlich von weissen Streifen begleitet. In diesem Falle hat die Therapie zwar nicht vermocht eine Restitutio ad integrum zu erzielen, es ist aber immerhin als Erfolg zu bezeichnen, dass der Patient wenigstens vor totaler Erblindung bewahrt wurde.

III. Am 22. XI. 94 kam der 66 Jahre alte Kaufmann O. H. zur Aufnahme.

Anamnese. Patient wurde vom 24. V. bis zum 2. VIII. 1888 in hiesiger Augenklinik wegen linksseitiger

Hypopyon-Keratis behandelt. Die Krankheit nahm einen ausserordentlich schweren Verlauf und vernichtete die Sehkraft des linken Auges fast völlig. Es bestanden hintere Synechien und Kataract. In einer Nacht war Patient plötzlich völlig schmerzlos auf dem rechten Auge erblindet. Als er dann die Poliklinik aufsuchte wurde die Diagnose auf Embolie der rechten Centralarterie gestellt.

Status. Das linke Auge erscheint blass; die Conjunktiva glatt. In der Mitte der Cornea sieht man eine Macula. Das Kammerwasser ist klar. Die Iris, atrophisch, zeigt nach aussen ein Colobom mit ausgefetzten Rändern. Der ciliare Teil der Iris steht noch. Die Pupille ist durch graues Exsudat und Pigmentablagerung verdeckt, die Colobomgegend dagegen erscheint teilweise klar.

Die Iris ist ringförmig mit der Linsenkapsel verwachsen. Die Linse selbst ist z. T. getrübt. Aus dem Augenhintergrund erhält man noch etwas rotes Licht. Nasal werden Handbewegungen nicht wahrgenommen bis fast über den Fixirpunkt hinaus. Finger wurden in 1 m Entfernung gezählt. Links wurden Handbewegungen, innen und aussen gut wahrgenommen.

Das rechte Auge ist reizlos, Lider Conjunctiva und Cornea normal, Iris nicht verfärbt. Die Pupille erscheint infolge von Atropineinträufelung maximal weit. Linse und Glaskörper sind vollkommen durchsichtig. Die ophthalmoskopische Untersuchung zeigt eine fast rein weisse Pupille die scharf begrenzt erscheint. In der Maculagegend befindet sich eine zarte Trübung, von welcher sich ein etwa papillengrosser roter Fleck abhebt.

Die Venen sind nur mässig, die Arterien dagegen stark verengt. Im übrigen erscheint der Augenhintergrund normal rot.

25. XI. In Cocainanaesthesie wird links nach unten

aussen die Iridectomie gemacht, um ein optisches Colobom anzulegen. Verband und Bettruhe ordinirt.

26. XI. Die Wunde ist geschlossen, die vordere Kammer wieder hergestellt. Es besteht nur geringe Injection. Patient steht auf.

2. XI. Injection gering, die Wunde ist geheilt, die Linse erheblich getrübt.

29.XI. Die Injection ist blasser, die Wunde fest, Linse fast total getrübt. Nun fällt der Verband fort.

30. XI. Patient erhält von jetzt ab täglich in die rechte Schläfe eine Strichnininjection mit 2 Teilstrichen einer Pravazschen Spritze anfangend.

3. XII. Heute erhält Patient 5 Teilstriche der Strichninlösung.

8. XII. Patient zählt rechts Finger in 3 m Entfernung. Links sieht er Handbewegungen und wird entlassen. Sein Gesichtsfeld siehe Fig. 1.

Epikrise. Patient hat durch die Behandlung eine Besserung seines Sehvermögens erzielt. Bei seiner Aufnahme vermochte er mit dem rechten Auge Finger in nur 1 m Entfernung zu zählen. Als er entlassen wurde, zählte er Finger in 3 m Entfernung und hat sich dieser Zustand bis heute gut gehalten. Im übrigen wurde das linke Auge speziell behandelt.

IV. Am 14. VI. 1896 wurde der 68 Jahre alte Hofcommissar C. K. wegen linksseitiger Embolie der Centralarterie und rechtsseitiger Thrombose der Centralvene aufgenommen.

Anamnese: Im Februar 1893 bemerkte Patient eine plötzliche Verdunkelung seines linken Gesichtsfeldes und danach Herabsetzung der Sehschärfe bis auf ein Minimum. Dieser Zustand erfuhr weiter keine Änderung. Im Februar 1896 machte Patient die Wahrnehmung, dass auch die Sehkraft seines rechten Auges derartig nachliess, dass

er Druckschrift nur unter Zuhülfenahme einer Lupe erkennen konnte, während er imstande war noch zu schreiben. Bei einer am 3. V. 96 erfolgten Untersuchung ergab sich, dass K. rechts Finger in $3^1/_2$ m Entfernung, links Handbewegungen oben und innen erkennen konnte. Die Papille erschien düsterrot, die Grenzen verwaschen, die Arterien eng, Wandungen z. T. deutlich verdickt, manche zu weissen Strängen obliterirt; die Venen waren sehr erweitert und geschlängelt. Die Sehkraft sank allmählich derart, dass er am 5. V. 1896 Finger nur noch in 3 m Entfernung zu unterscheiden vermochte.

Patient hat sich dreimal infizirt. Allem Anschein nach handelte es sich um Ulcus. Luetische Sekundärerscheinungen fehlten aber. Starke Arteriosklerose war vorhanden.

Status. Die Bulbi sind äusserlich beide normal, Pupillen gleich weit, die Reflexempfindlichkeit des rechten Auges ist gut, die des linken nur schwach.

Im rechten Auge sind die brechenden Medien klar, die Papille erscheint kaum blasser als in der Norm. Auf ihr sieht man einzelne kleine Blutergüsse ebenso an ihrem Rand. Die Papillengrenze ist leidlich scharf. Die Retinalarterien, stark verengt, zeigen keinerlei auffällige Wandveränderungen. Die Venen sind sehr stark erweitert und geschlängelt, aber ebenfalls nirgends von weissen Streifen eingefasst. Eine deutliche Netzhauttrübung ist weder in der Papillen, noch in der Maculagegend zu entdecken, dagegen ist der ganze Fundus besonders um Macula und Papilla herum mit Blutergüssen wie übersät, welche sich nach allen Seiten hin bis zum Aequator verfolgen lassen.

Im linken Auge sind die brechenden Medien klar, die Papille erscheint völlig weiss und scharf begrenzt. Während die Arterien fadenförmig sind erscheinen die Venen ziemlich normal.

Das Gesichtsfeld ist rechts normal, links nur nach oben frei. Rechts werden Finger in 1 m. Entfernung gezählt, links werden Handbewegungen aus nächster Nähe wahrgenommen.

Die Therapie, sich hauptsächlich gegen die Thrombose der Centralvene wendend, besteht in Ordination von täglich $^1/_2$ Fl. Emser Victoria mit 1 Theelöffel Karlsbader Salz. Rechts werden Blutentziehungen gemacht, links Strychnininjectionen. In dieser Weise wird die Behandlung fortgesetzt. Am 11. VI. zählte Patient Finger in $1^1/_2$ bis 2 m Entfernung. Am 14. VI. vermochte er Finger in $^3/_4$ m zu zählen.

Am 22. VI. hat es den Anschein, als ob die Blutungen etwas resorbirt seien. Dann wird die Schwitzkur eingeleitet. Am 11. VII. wird Patient entlassen, da die Blutungen bedeutend abgeblasst sind. Im linken Auge ist keine Änderung eingetreten.

Epikrise. Für uns kommt allein das linke Auge in Betracht. Bei der Aufnahme waren seit der Embolie über 3 Jahre vergangen; es war also an eventuelle Besserung nicht mehr zu denken, da das Auge bereits alle Zeichen der Atrophie der Netzhaut zeigte. Betrachtet man dagegen die neue Erkrankung des rechten Auges und bedenkt man, dass Patient 3 mal an ulcus litt, so . tauchen entschieden Zweifel an der Richtigkeit der ersten Diagnose Embolie auf. Viel wahrscheinlicher ist die Annahme, dass es sich in beiden Fällen um luetische Gefässwandveränderungen handelte, welche das erste Mal in der Centralarterie des linken Auges, das zweite mal in der Centralvene des rechten Auges zu Gefässverschluss führten.

V. Am 20. VII. 1897 fand die 30 Jahre alte Kaufmannsfrau E. M. wegen Embolie arteriae centralis retinae Aufnahme.

Anamnese. Patientin hat früher an einem starken

Gelenkrheumatismus gelitten, doch ist am Herzen keine Abnormität nachweisbar. Sie giebt an, bleichsüchtig zu sein. Vor 7 Wochen überstand sie einen Partus. Als sie nach 14 Tagen aufstand, bekam sie heftige Schmerzen im Bauch, wandte warme Umschläge an und blieb im Bett. Erst nach 3 Wochen war sie imstande, sich zu erheben. Am 12. XII. bekam sie einen zweiten Anfall von Schmerzen im Leib, die auch diesmal nach Anwendung der Umschläge wichen; am 17. XII. nun bemerkte sie, dass sie morgens nicht mehr ihr rechtes Auge gebrauchen konnte.

Status. Beide Augen sind äusserlich normal. Rechts ist die Reflexempfindlichkeit wesentlich herabgesetzt. Die brechenden Medien sind klar. Die ophthalmoskopische Untersuchung lehrt, dass die Papille normale Farbe besitzt. Es besteht eine mässige physiologische Excavation. Nasal oben erscheint die Papillengrenze leicht verschleiert. Nach allen Seiten ist die Papille von einer diffusen grauen Netzhauttrübung umgeben, welche in einiger PD. Entfernung allmählich verschwindet. Genau in der Macula sieht man eine ganz erhebliche weissliche Trübung mit sehr deutlichem kirschroten Fleck. Die Gefässe sind bis in die Fovea zu verfolgen.

Die Venen sind etwas weiter als normal und leicht geschlängelt, stellenweise in der trüben Retina untertauchend. Die Hauptarterien erscheinen nicht verengt und lässt sich durch Druck in allen Hauptstämmen deutlicher Puls erzeugen. Im aufrechten Bilde erkennt man auch den Foveareflex deutlich.

In dem Gesichtsfeld bemerkt man ein centrales Skotom, nach innen unten etwas weiter reichend. Visus rechts excentrisch Finger in 1 m Entfernung gesehen, links $ES = {}^{2}/_{3}$.

Therapie bestand in Massage des Bulbus und giebt

Patientin darnach an besser zu sehen. Seitlich aussen werden Finger in einer Entfernung von ca 1 m deutlich gesehen. Ausser Massage wurde der Heurteloup und Strychnininjectionen (3 mg) angewendet.

21. XII. Patientin vermag seitlich aussen Finger in 5 m Entfernung zu erkennen. Das centrale Skotom ist noch vorhanden und wird central Licht nicht wahrgenommen. Die Behandlung wird fortgesetzt; besonders die Massage und die Strychnininjectionen. Da sich das Sehen nicht weiter besserte, und Finger in 4 m seitlich aussen wahrgenommen werden, so wird Patientin am 22. XII mit Natrium jodatum entlassen.

Ihr Gesichtsfeld (Fig. 2) zeigt das centrale Skotom und gleichzeitig in dem temporalen unteren Quadranten eine bedeutende Verschiebung der Grenzen für weiss. Unglücklicherweise für die Patientin rutschte der Embolus in eine Maculararterie und vernichtete so das centrale Sehen.

Epikrise. Es handelt sich um eine nicht vollkommen den Blutstrom behindernde Embolie. Das beweist das Auftreten des Pulses nach Druck auf den Bulbus. Das centrale Skotom fällt mit der intensiven Trübung der Macula zusammen.

Als sich Patientin am 16. II. 99 wieder vorstellte, ergab die Untersuchung, dass mit dem rechten Auge Finger in 5 m excent. gesehen wurden; die Peripherie war überall frei. Das Skotom schien nicht sehr gross. Die Papille war rein weiss und scharf begrenzt, die Arterien eng, der Maculareflex verschwunden, weil die an der Macula befindlichen Ganglienzellen atrophirt waren. Die Therapie hat also in unserem Fall einen schönen Erfolg erzielt, indem wenigstens das Sehen nicht vollständig zu Grunde ging, ja sich sogar noch gebessert hat.

VI. Patientin ist das 25 Jahre alte Dienstmädchen

M. P. Sie wurde am 11. XI. 98 in die Klinik aufgenommen unter der Diagnose: Atrophia nervi optici dextri post emboliam und Embolia arteriae cilio-retinalis oculi sinistrae.

Anamnese. Patientin hat in frühester Jugend Masern überstanden. Im 15. Lebensjahr machte sie eine Diphtherie durch, sonst will sie nie krank gewesen sein, aber stets schwächlich. Seit ihrem 18. Lebensjahr leidet sie an Anschwellung beider unterer Extremitäten nach anstrengender Thätigkeit. Vor einem Jahr bekam Patientin Husten und Stiche in der linken Seite, sie beachtete dies Leiden aber nicht, sondern arbeitete ruhig weiter. Herzklopfen will sie nie bemerkt haben. Die Menses traten mit dem 17. Jahr ein und waren unregelmässig 1—2 Tage dauernd. Vor 4 Jahren überstand Patientin einen angeblich normalen Partus; das Kind lebt und ist gesund. Patientin stand zwar schon 4 Tage post partum auf, hat aber erst zehn Wochen nachher arbeiten können. Puerperalerkrankungen in dieser Zeit werden in Abrede gestellt, sie will sich stets gesund gefühlt haben. Nasenbluten besteht zeitweilig.

Vor zwei Jahren verblindete Patientin plötzlich auf dem rechten Auge, sie behauptet nach dem Erwachen zu schnell in das helle Lampenlicht gesehen zu haben. Die Erblindung wich allmählich, ohne dass das Sehvermögen sich erheblich gebessert hatte.

Am 11. VI. bemerkte Patientin als sie morgens aufstand, dass sie die Uhr nicht erkennen konnte, dagegen vermochte sie die grösseren Gegenstände peripher wohl zu erblicken. Das Sehvermögen stellte sich nach dem Waschen bald soweit wieder her, dass nur ein dunkler Fleck in ihrem Gesichtsfeld dauernd bestehen blieb.

Status: Patientin ist gross und kräftig gebaut. Am Herzen ist durch Perkussion keine Dilation nachweisbar. Auskultatorisch hört man den ersten Ton an der Herz-

spitze unrein. Bei verstärkter Herzaction ist ein, wohl als anämisch anzusehendes Geräusch, statt des ersten Tones zu hören. Im Urin weder Sacharum noch Albumen. Am Septum narium sieht man ectatische Gefässe und eine kleine Erosion.

Die Bulbi erscheinen beide normal, rechts besteht geringer Strabismus divergens. Die Reflexerregbarkeit der Papille rechts ist herabgesetzt. Brechende Medien sind klar.

Ophthalmoskopisch erscheint im rechten Auge die Papille rein weiss. Die Lamina cribrosa ist deutlich sichtbar, die Grenzen sind völlig scharf. Alle Arterien, sehr stark verengt, zeigen keine Wandveränderungen. Die Venen stehen den normalen an Breite etwas nach. Durch Druck lässt sich Arterienpuls erzeugen. In der Macula sind keine Herde nachweisbar, der Foveareflex ist vorhanden, es fehlt dagegen vollkommen der Maculareflex. Das Gesichtsfeld ist stark eingeengt. Patientin zählt Finger in 3 m Entfernung.

Die Papille des linken Auges zeigt normale Färbung. Die Gefässe erscheinen durchweg normal. Temporalwärts tritt ein cilioretinales Gefäss auf, darüber ein dünner Arterienast. Beide ziehen nach der Macula und überkreuzen sich einen PD von der Pupille entfernt, ohne miteinander zu anastomosiren dicht vor der Kreuzungsstelle sieht man in dem cilioretinalen Gefäss auf die Länge von 1 mm plötzlich eine Unterbrechung des Blutfadens und an seiner Stelle einen völlig weissen Strich. Jenseits dieser Stelle ist das Gefäss wieder von normalem Caliber und geht im Bogen über die Macula hinweg. Während dieses Verlaufs, etwa auf die Länge von 1 PD ist es von einer grauweissen Trübung umgeben, deren letzte Ausläufer sich bis unterhalb der Macula erstrecken. Die Fovea tritt als dunkelrotes Fleckchen hervor, besitzt aber nicht das intensive Rot wie bei totaler Embolie der Centralarterie. Im Verlauf

des Gefässes temporalwärts von der Macula ist auf kleine Strecke ebenfalls noch Trübung vorhanden. Siehe Fig. 11.

Patientin giebt an, stets einen dunklen Punkt in ihrem Gesichtsfeld zu sehen. Stellt man sie in 30 cm Entfernung vor eine Tafel und lässt sie einen Punkt fixiren, so lässt sich mit einem 49 mm grossen weissen Objekt ein subcentral gelegenes Skotom feststellen. Es hat die Form in natürlicher Grösse wie Fig. 5 zeigt. Auch vermag Patientin das Skotom mit der Hand zu zeigen.

Das Gesichtsfeld stellt Fig. 3 dar. Es ist anzunehmen, dass ein Embolus beim Aufstehen der Patientin das ganze cilioretinale Gefäss verlegt hat, dass er sich aber dann in den Nebenast verschoben hat, in welchem er als Strich noch nachweisbar ist.

Visus: Rechts Finger in 3 m Entfernung ophth. — 2 D.
Links + 0,5 D. S. = $\frac{2}{3}$.

Die Therapie bestand in Massage des Bulbus 2mal täglich, Inhalation in von 2mal 2 Tropfen Amylnitrit und 3mal 1 Esslöffel Jodkalimixtur.

13. VI. Bei ophthalmoskopischer Untersuchung zeigt sich die Netzhauttrübung blasser; das Skotom hat an Grösse bedeutend abgenommen, und verschwindet das Objekt im Skotombezirk nicht mehr vollständig, sondern wird nur undeutlich und blass wahrgenommen.

14. VI. Der Untersuchungsbefund ist gleich dem vom Tage zuvor. Die Therapie wird fortgesetzt. Die Skotome siehe Tafel.

15. VI. Die Skotomaufnahme geschieht von jetzt ab a) in Atropin, b) in Atropin und Vorsetzung von + 3 D.

16. VI. Die Netzhauttrübung ist bedeutend abgeblasst und nur in der Nähe des Embolus noch deutlich ausgeprägt. Die Fovea tritt nicht mehr so scharf hervor.

17. VI. Die ophthalmoskopische Untersuchung zeigt, dass an der Stelle, wo der Embolus sass, nur noch ein

breiter Reflexstreifen zu sehen ist und der Blutstrom durchzugehen scheint. Die Netzhauttrübung ist auf die nächste Umgebung des betroffenen Gefässes beschränkt.

Wie die Betrachtung der Skotombilder lehrt, werden sie objectiv immer kleiner, subjectiv giebt Patientin an, immer deutlicher im Skotombezirk zu sehen.

Am 20. VI. ist die Atropinwirkung vorüber und am 24. VI wird Patientin entlassen. Der Visus war rechts Finger in 5 m links + 0,5 D. S. = 7 1.

Eine Netzhauttrübung war nicht mehr zu erkennen.

Am 14. VII stellte sich Patientin wieder vor und ergab die Untersuchung des Visus rechts Finger in $3^1/_2$ m Entfernung gesehen, links Emmetropie Sehschärfe = 1. Ophthalmoskopisch links starker Maculareflex. Absolut keine Trübung mehr vorhanden. Rechts besteht derselbe Zustand, wie bei der Entlassung.

Die Skotomaufnahmen, sowie die Gesichtsfeldschemata siehe Anlage Fig. 3—20.

Epikrise. Dieser letzte Fall ist aetiologisch unklar. Trotz vollkommener Gesundheit bekam Patientin die Embolieen. Rechts handelt es sich um eine Stammembolie, welche nicht beseitigt wurde und also zur Atrophie der Netzhaut führte. Das Fehlen des Maculareflexes spricht deutlich dafür, dass die Ganglieenzellen deren Anhäufung den Maculareflex erzeugt, zugrunde gegangen sind. Die Sehschärfe hat sich durch die Behandlung gebessert.

Ganz besonders interessant sind die Beobachtungen am linken Auge. Fischer erwähnt ausdrücklich, dass es bei totaler Verlegung der Centralarterie sehr oft der Fall zu sein pflegt, dass ein cilioretinales Gefäss, wegsam bleibend, dem Patienten noch eine relativ hohe Sehschärfe bewahrt. Und nun handelt es sich bei unserer Patientin gerade um das Gegenteil, das cilioretinale Gefäss allein war verlegt. Soweit ich die Litteratur übersehe, ist dies der erste Fall,

in welchem die Embolie eines cilioretinalen Gefässes beobachtet wurde. Infolge der Selbstmassage beim Waschen rutschte der Embolus in das Gefäss, in welchem er noch jetzt sichtbar ist. Zunächst hatte dies zur Folge, dass ein grosser Teil der Netzhaut wieder funktionsfähig wurde undnur ein kleines Skotom entstand. Dann im weiteren Verlauf hob sich wahrscheinlich durch Entstehung eines capillaren Collateralkreislaufs das Sehvermögen wieder, und das Skotom wurde immer kleiner. Schliesslich sah man den Embolus noch an der beschriebenen Stelle, als das Gefäss bereits wieder für den Blutstrom durchgängig war. Im übrigen schliesst sich der Fall den früher beobachteten an.

Wir sehen also, dass das Krankheitsbild der Embolia arteriae centralis retinae ein sehr mannigfaltiges ist, und noch immer nicht vollkommen geklärt erscheint, sodass eine Vermehrung casuistischer Mitteilungen darüber nur allzu wünschenswert wäre.

Am Schluss meiner Arbeit erfülle ich die angenehme Pflicht, meinem hochverehrten Lehrer Herrn Professor Dr. Schirmer für die gütige Überlassung des Themas, des Materials, sowie vor allem auch für die freundlichen Anleitungen, welche mir bei Anleitung der Arbeit zu Teil wurden, meinen ehrerbietigsten Dank auszudrücken.

Lebenslauf.

Verfasser dieser Arbeit Heinrich Friedrich Ludwig Otto Görlach wurde am 8. Mai 1875 zu Dreieichenhain im Grossherzogtum Hessen als erster Sohn des J. W. Görlach geboren. Er besuchte die Schulen der Stadt Frankfurt am Main und trat Herbst 1885 in das städtische Gymnasium ein, dass er Herbst 1894 mit dem Reifezeugnis verliess. In Giessen begann er seine der Medicin gewidmeten Studien, bezog 1895 die Universität zu Greifswald und bestand hier am 21. Juli 1896 das Tentamen physikum, am 5. August 1898 das Tentamen medicum und am 13. August das Examen rigorosum. Während seiner Studienzeit hörte er die Vorlesungen, Kurse und Kliniken folgender Herren Professoren und Dozenten:

in Giessen:

Bonnet, C. Eckhard, Henneberg, Himstedt, Hausen, Naumann Spengel.

in Greifswald:

Bonnet, Credner, Konrath, Koschwitz, Landois, Limpricht, G. W. Müller, Richarz, Semmler, Solger, Ulmann, — Arndt, Beumer, Busse, Gebhard, Gerulanos, Grawitz, Helferich, Hoffmann, Krabler, Leick, Löffler, Mosler, Peiper, Pernice, von Preuschen, O. Schirmer, Schulz, Strübing, Tilmann.

Allen diesen Herren, seinen hochverehrten Lehrern, spricht Verfasser seinen aufrichtigsten Dank aus.

Thesen.

I.

Zur Diagnose „Embolie der Centralarterie der Retina" ist die Sichtbarkeit eines Pfropfes im Auge nicht erforderlich.

II.

Die Darreichung von Arzneimitteln in Pillenform ist möglichst zu beschränken.

III.

Jede nachgewiesene Abscessbildung bei Perityphlitis erfordert operatives Eingreifen.

Vergleichende Uebersicht

	1. Frau P.	2. L. W.	3. O. H.	4. C. K.	5. E. M.	6. M. P.
a. Eintritt d. Beh. d. L.	Unbekannt	a) 11. III. 94. b) 12. III. 94.	unbekannt.	a) Febr. 93 b) 14. XI. 96	a) 13. XII. 97 b) 20. VII. 97.	L. 1886 R. 9/11/97 b) 11/11. 98
Reflexerregbarkeit	nicht angegeben.	L. sehr gering	R. schwach	L. sehr schwach R. stark	R. maximalste Reizbarkeit	L. herabgesetzt R. normal.
Brechende Medien	klar.	klar	klar	klar	klar.	klar.
Verhalten der Arterien.	R. die Arterien weichen nur wenig.	L. die Arterien weichen nicht. Zeichen keine Verbreiterung und Lichtreflexstreifen.	R. Arterien sehr stark verengt.	R. normal L. fadenförmig	R. Arterien weichen nicht verengt. durch Druck auf den Bulbus lässt sich Arterienpuls erzeugen.	L. normal. R. die Arterien weichen sehr stark verengt. Windungsverhältnisse sind nicht wahrnehmbar. Durch Druck lässt sich Arterienpuls erzeugen.
Verhalten der Venen.	R. normal, nur etwas verengert.	L. die Venen weichen ganz beträchtlich. Lichtreflexstreifen.	R. die Venen weichen nur wenig verengt.	L. ca normal	R. weichen die Venen verengert, lässt sich pulsieren. Stellenweise deutlich die schwarzen Blutsäulen.	L. normal. R. etwas enger als normal.
Verhalten der Papille.	R. die Papille weicht rein, weiss, scharf begrenzt und ist besetzt mit atrophischen Excavation.	R. blasser als L. Feine klare physiologische Excavation. Die Papille ist gut rötet. Die Gefässe entspringen besonders nasal.	R. Papille rein weiss, scharf begrenzt.	L. Papille vollständig weiss und scharf begrenzt.	R. Papille normal gefärbt, ist besetzt mit zarter physiologischer Excavation; normal aber weichen die Grenzen etwas verschwommen.	L. die Papille weicht normal gefärbt. ist besetzt mit zarter physiologischer Excavation. Die Gefässe entspringen deutlich sichtbar. R. die Papille ist rein weiss, scharf begrenzt. Lamina cribrosa deutlich sichtbar.
Sichtbarkeit des Endes.	unsichtbar	Unsichtbar	unsichtbar	unsichtbar	unsichtbar.	L. in einem cilioretinalen Gefäss. R. unsichtbar.
Verhalten der Netzhauttrübung	Keine wesentliche Atrophie vorhanden.	An der Papille zirkulär eine mässig starke Trübung die physiologische P. D. weg lässt. In der Maculagegend wird die Trübung intensiver. Die Macula selbst weicht mässig. In der Mitte ein hirsekorner Fleck.	R. besetzt in der Macula gegend eine zarte Netzhauttrübung mit centralem rotem Fleck.	L. Papille scharf begrenzt, Trübung fehlt. R. keine Trübung. in der Macula u. Papillengegend befinden sich Blutungen.	Nach allen Seiten hin setzt sich die Papille eine diffuse graue Netzhauttrübung, die auf einer P. D. allmählich schwindet. In der Maculagegend ist die Trübung sehr deutlich. Foveafleck vorhanden. Foveareflex abgefallen?	L. Ebenso wie an der P. D. ist der verengerte cilioretinale Gefäss von einer grauröthlichen Trübung umgeben die sich bis in die Gegend der Macula erstreckt. Foveafleck dunkelrot. R. Gefässe sind nicht verschmälert. Foveafleck dunkelrot ist deutlich vorhanden. Foveareflex ist vorhanden, dagegen fehlt der Maculareflex.
Gesichtsfeld	Sehr klein und wenig konzentrisch. Gesichtsfeld in 20 cm fällt ca 15 qmm gross.	Klein, wenig äussere neue Fixirpunkte. Gesichtsfeld.	Nasal oben u. unten verengt. Das Gesichtsfeld ungenügend.	L. Gesichtsfeld ist nur wenig oben frei. R. normal.	Das Gesichtsfeld verengt temporal bedeutend mehr als nasal einigermassen. Es besteht ein centrales Skotom, welches unten etwas weiter reichend.	11. VI. 98 L. das Gesichtsfeld verengt in der Form wie bei einer rechtsseitigen normalen sukcentrischen Skotom. R. das kleine Gesichtsfeld verhält sich stark eingeengt. / 24. VI. 98. L. Gesichtsfeld stark verengert. Grenzen für Weiss u. Blau verhalten sich gleich der Norm. R. ist das Gesichtsfeld etwas grösser als vom 11./VI.
Aetiologie.	Gelenkrheumatismus endocarditis.	unklar. Es besteht wahrscheinlich Arteriosclerose. Kein Diabetes. Keine Lues.	unklar.	Diagnose unsicher. Luetische Veränderungen der Gefässwände gegen nicht vorhanden, doch nicht vollständig.	die Gravidität entfernt. praepartum.	unklar.
Therapie.	nulla	Amylnitrit Druck auf den Bulbus u. Massage des.	Strychnin injection.	Blutentziehung u. Strychnin-Injectionen.	Massage Fleurelloup, Strychnin injektionen	Massage des l. Bulbus Inhalation von Amylnitrit. Jodkalium. Strychnininjectionen
Visus.	Patientin liest die Buchstaben von Jäger No 4 deutlich.	Sieht in Entfernung 1/24	Sieht in der Entfernung.	L. Sieht Bewegungen ohne u. innen.	Bei Untersuchung Finger exc. in 1 m. sic. bei fall. in 5 m.	11. VI. 98 R. Finger in 3 m. L. +0,5 D S. 2/3 / 24. VI. 98. L. +0,5 D S > 1/2 R. Finger in 5 m.
Erfolg der Behandl.	—	Bei der Entlassung sieht Pat. Finger in 1 1/2 m. L.	Pat. nimmt Finger in 3 m. R. zu sehen.	Der Patient wurde entlassen und ist weiterhin nicht gesehen.	Die Patientin ist selbst gehoben worden u. betrug am 16/II 99 exc. Finger in 5 m.	Auf beiden Augen ist eine Besserung zu verzeichnen welche bis heute gehalten hat.
Alter.	48 Jahre	56 Jahre	66 Jahre.	68 Jahre	30 Jahre.	25 Jahre.

Fig. 1.

O. H.
7. VII 94.

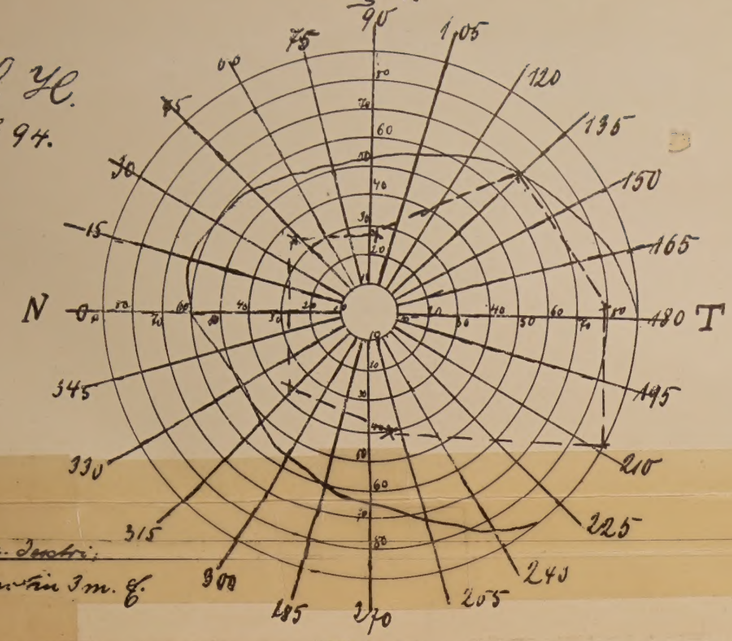

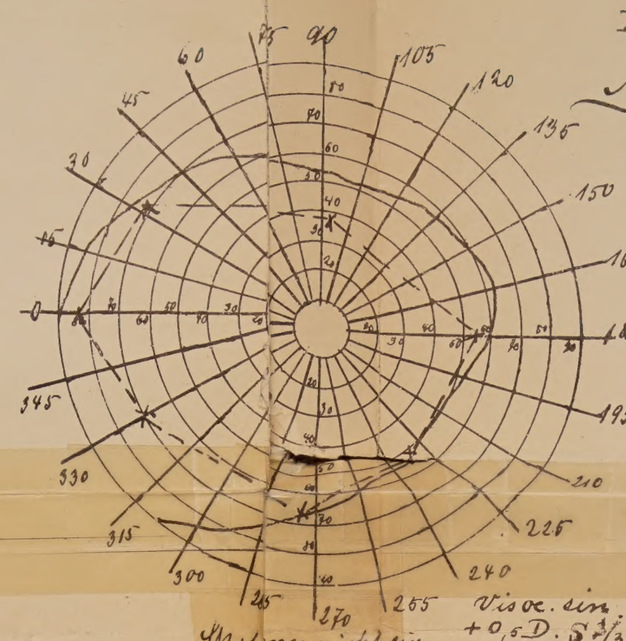

Fig 3.

M. P.
11. VI. 98.

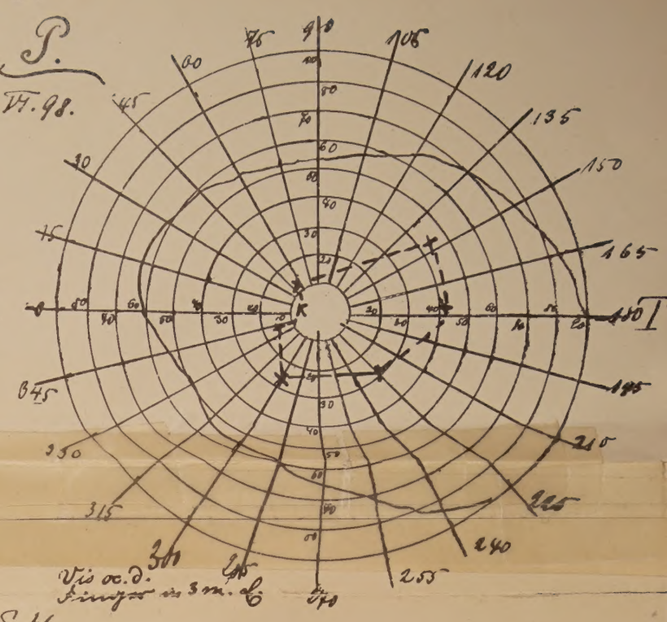

Fig. 2.

E. M.
20. VII. 98.

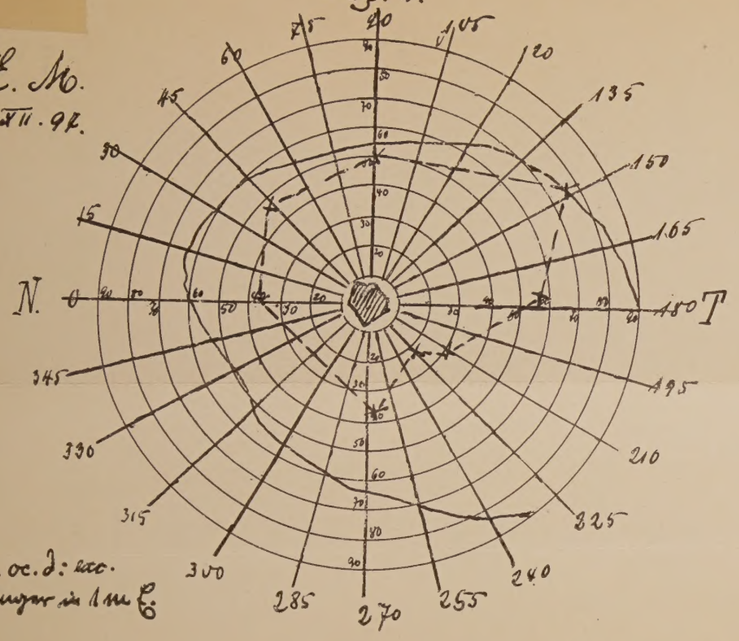

Skotom nicht eingezeichnet!

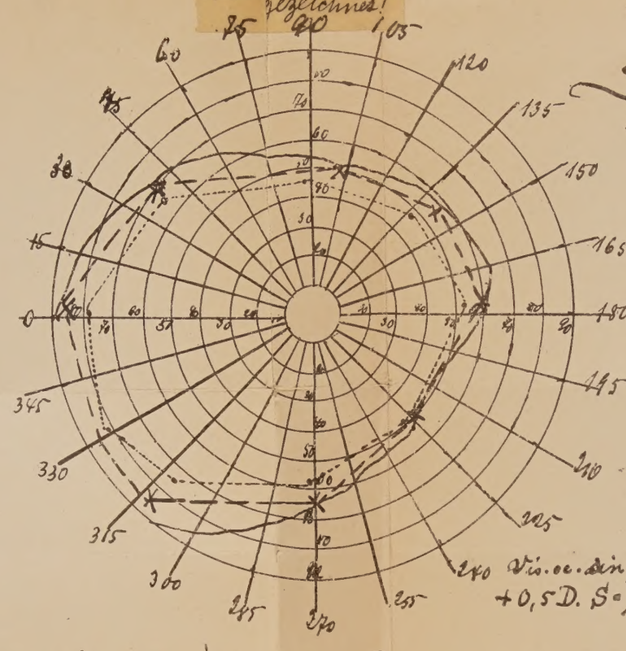

Fig. 4.

M. P.
24. VI. 9.

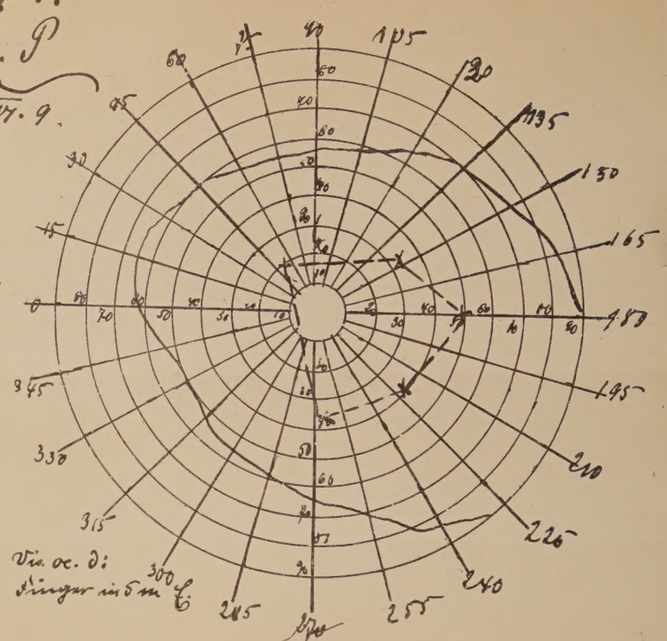

Wiedergabe der Skotome der M. P. aufgenommen mit weissem Object in 30 cm Entf. nat. Grösse.

Fig 5

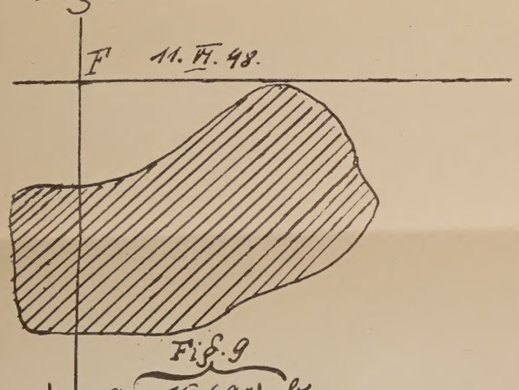

Fig 6



Fig 7



Fig. 8.

11. VI. 98.

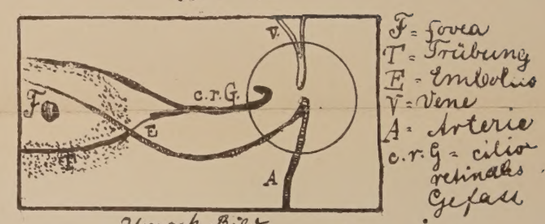

Umgek. Bild.

Atropin!

Fig 9

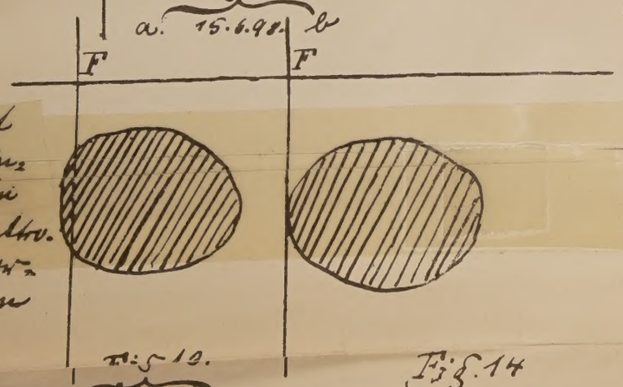

Von jetzt ab ist unter der Atropin bis auf Weiteres wenn + 3 D

Fig 10.

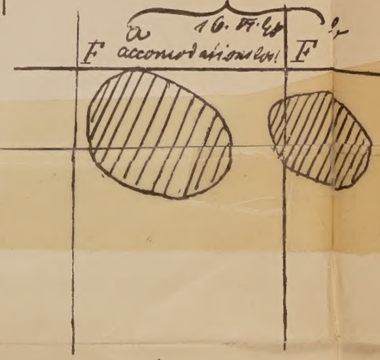

Fig 11



Fig. 12

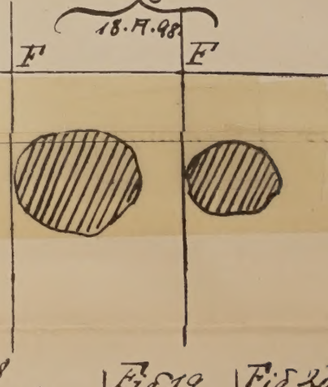

Fig. 13.

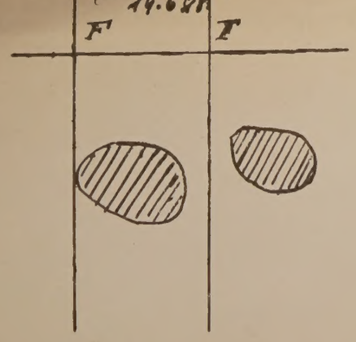

Fig. 14



Die Atropinwirkung ist vorüber!

Fig. 15

Fig. 16

21. VI. 98

Mr fl. = musculus flexor

Fig. 17

Fig. 18

Fig. 19

Fig 20